



# ÖSTERREICHISCHER RETRIEVER CLUB

## Röntgenbefunde HD

Rasse: Flat coated Retriever      Geschlecht: m      Wurfdatum: 21.08.2019  
Name: FLAT DIAMOND'S ESCAPE IN LOVE      ZBNr.: FCR 2497      Chip-Nummer: 972270000444762  
Besitzer Name und Anschrift: **Frau Isabella MIGGITSCH, Morsbach 36, 6330 Kufstein**

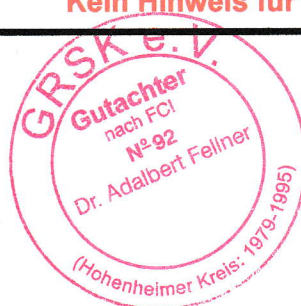
Datum der Röntgenaufnahme: 02.09.2020

erstellt von: Dr. A. Fellner, Utzenaich

|  |      |   |               |   |                                |   |                                |   |                                |   |                                 |   |                          |   |                          |
|--|------|---|---------------|---|--------------------------------|---|--------------------------------|---|--------------------------------|---|---------------------------------|---|--------------------------|---|--------------------------|
| Technische Qualität                              | gut  | <input checked="" type="checkbox"/>   | ausreichend   | <input type="checkbox"/>                                | Mängel                         | unterbelichtet  | <input type="checkbox"/>       | überbelichtet   | <input type="checkbox"/>       | unscharf  | <input type="checkbox"/>        | Entwicklungsfehler                                | <input type="checkbox"/> |   |                          |
| Lagerung   | gut  | <input checked="" type="checkbox"/>   | ausreichend   | <input type="checkbox"/>                                | Mängel                         | asymmetrisch  | <input type="checkbox"/>       | ungenügend gestreckt                                    | <input type="checkbox"/>       | ungenügend rotiert  | <input type="checkbox"/>        | übermäßig rotiert                                 | <input type="checkbox"/> | ungenügend parallel                               | <input type="checkbox"/> |
| Beckenpfanne                                     | tief | li <input checked="" type="checkbox"/> re <input checked="" type="checkbox"/> | flach         | li <input type="checkbox"/> re <input type="checkbox"/> | vorderes Drittel konkav        | li <input type="checkbox"/> re <input type="checkbox"/>                 | bis über Mitte konkav          | li <input type="checkbox"/> re <input type="checkbox"/> | gleichmäßig breiter            | <input checked="" type="checkbox"/> <input checked="" type="checkbox"/> | lateral breiter                 | <input type="checkbox"/> <input type="checkbox"/> | unscharf                 | <input type="checkbox"/> <input type="checkbox"/> |                          |
| kraniale Kontur                                  | o.B. | <input type="checkbox"/> <input type="checkbox"/>                             | Sklerose      | <input type="checkbox"/> <input type="checkbox"/>       | gleichmäßig breiter            | <input checked="" type="checkbox"/> <input checked="" type="checkbox"/> | lateral breiter                | <input type="checkbox"/> <input type="checkbox"/>       | unscharf                       | <input type="checkbox"/> <input type="checkbox"/>                       |                                 |   |                          |   |                          |
| kraniolateraler Rand                             | o.B. | <input type="checkbox"/> <input checked="" type="checkbox"/>                  | abgeflacht    | <input type="checkbox"/> <input type="checkbox"/>       | unscharf/aufgehellt            | <input type="checkbox"/> <input type="checkbox"/>                       | Auflagerungen                  | <input type="checkbox"/> <input type="checkbox"/>       | horizontal                     | <input checked="" type="checkbox"/> <input type="checkbox"/>            |                                 |   |                          |   |                          |
| Oberschenkelkopf<br>Größe und Form               | o.B. | <input checked="" type="checkbox"/> <input checked="" type="checkbox"/>       | zu klein      | <input type="checkbox"/> <input type="checkbox"/>       | dorsal geringgradig abgeflacht | <input type="checkbox"/> <input type="checkbox"/>                       | dorsal abgeflacht              | <input type="checkbox"/> <input type="checkbox"/>       | Randwulstbildung/Exostosen     | <input type="checkbox"/> <input type="checkbox"/>                       |                                 |   |                          |   |                          |
| Oberschenkelhals<br>Struktur und Form            | o.B. | <input checked="" type="checkbox"/> <input checked="" type="checkbox"/>       | walzenförmig  | <input type="checkbox"/> <input type="checkbox"/>       | dorsal unscharf konturiert     | <input type="checkbox"/> <input type="checkbox"/>                       | dorsal ggr. Exostosen/Sklerose | <input type="checkbox"/> <input type="checkbox"/>       | Exostosen, feine Morgan- Linie | <input type="checkbox"/> <input type="checkbox"/>                       | Exostosen, breite Morgan- Linie | <input type="checkbox"/> <input type="checkbox"/> |                          |   |                          |
| Gelenkspalt                                      | o.B. | <input checked="" type="checkbox"/> <input checked="" type="checkbox"/>       | inkongruent   | <input type="checkbox"/> <input type="checkbox"/>       | ggr. inkongruent               | <input type="checkbox"/> <input type="checkbox"/>                       |                                |   |                                |   |                                 |   |                          |   |                          |
| Fernurkopfbereich<br>medial d. Pfannendachkontur |      | <input checked="" type="checkbox"/> <input checked="" type="checkbox"/>       | lateral davon | <input type="checkbox"/> <input type="checkbox"/>       | auf der Pfannendachkontur      | <input type="checkbox"/> <input type="checkbox"/>                       |                                |   |                                |   |                                 |   |                          |   |                          |
| Norberg-Winkel in Graden                         |      | re 105°   | li 110°       |   |                                |   |                                |   |                                |   |                                 |   |                          |   |                          |

Beurteilung **HD-A**   **Kein Hinweis für Hüftgelenk dysplasie**

Datum, 02.09.2020



Stempel und Unterschrift des befundenen Tierarztes

